

Ενδοσκοπικός έλεγχος

Κωνσταντίνος Μάρκογλου

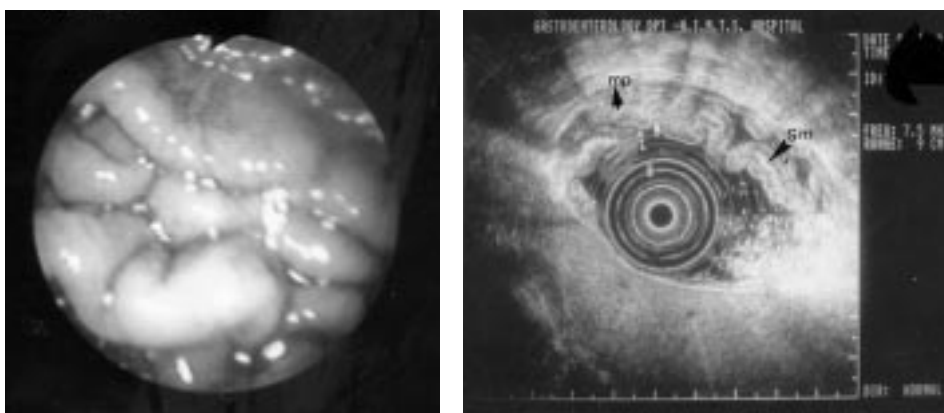
Η ενδοσκόπηση είναι ο κύριος και εύκολος τρόπος για να τεθεί η διάγνωση του λεμφώματος του στομάχου. Η ενδοσκοπική εικόνα της νόσου ποικίλλει. Το γαστρικό λέμφωμα παρουσιάζεται με τη μορφή έλκους, πολυποειδούς μορφώματος, πολλαπλών μικρών ελκών, υποβλεννογονίου όγκου, διάχυτης βλεννογονικής φλεγμονής με υπεραιμία, ευθρυψία ή κοκκιώδη εμφάνιση του βλεννογόνου ή τέλος με τη μορφή πεπαχυσμένων πτυχών. Η έλλειψη παθογνωμονικής ενδοσκοπικής εικόνας επιβάλλει τη λήψη πολλαπλών βιοψιών για την ιστολογική τεκμηρίωση της διάγνωσης.

Η νόσος χαρακτηρίζεται από το ότι επεκτείνεται υποβλεννογόνια με συνέπεια οι βλάβες πολλές φορές να καλύπτονται από φυσιολογικό βλεννογόνο και η ιστολογική εξέταση να μην αναδεικνύει τη νόσο. Αυτό είναι συχνότερο στις περιπτώσεις όπου δεν παρατηρούνται εστιακές βλεννογονικές αλλοιώσεις όπως στη διάχυτη πάχυνση των πτυχών του στομάχου. Η παρουσία πεπαχυσμένων πτυχών ενδέχεται να συνοδεύεται από υποκινητικότητα του τοιχώματος και υπόσκληρη σύσταση αυτού αναγνωρίσιμη κατά τη λήψη των βιοψιών. Εάν ο περισταλτισμός του γαστρικού τοιχώματος δεν έχει επηρεασθεί, υπάρχει αυξημένος κίνδυνος να υποεκτιμηθεί η πάχυνση των πτυχών του στομάχου, ιδιαίτερα όταν δεν είναι εκσεσημασμένη. Η αδυναμία λήψης βιοπτικού υλικού από τον υποβλεννογόνο είναι η αιτία της αποτυχίας της ιστολογικής εξέτασης να θέσει τη διάγνωση. Επιβάλλεται η επανάληψη των βιοψιών

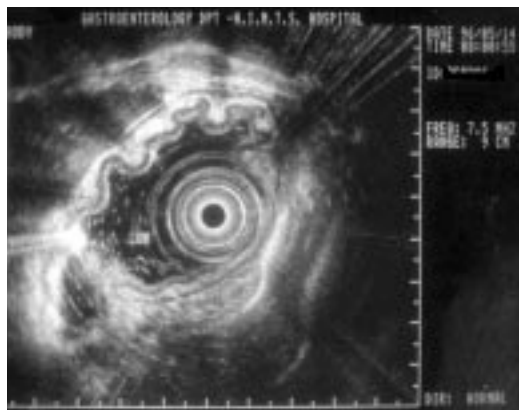
είτε με επανειλημμένες λήψεις από την ίδια θέση, είτε με τη χρήση λαβίδας jumbo, είτε ακόμη και με βρόγχο. Η διαπίστωση από τον έμπειρο ενδοσκόπο πάχυνσης της γαστρικής πτύκωσης, ή μείωσης του περισταλτισμού επιβάλλει την επιμονή, όσον αφορά την ικανοποιητική λήψη των βιοψιών, δηλαδή την παρουσία υποβλεννογόνου στα ληφθέντα ιστοτεμάχια. Εάν δεν έχουμε ικανοποιητικό αποτέλεσμα με τη χρήση συμβατικών λαβίδων βιοψίας, και υπάρχει σαφής υπόνοια διηθητικής βλάβης, ίσως είναι σκόπιμο, πριν καταφύγουμε σε περισσότερο αιματηρούς τρόπους, να επιδιώξουμε την απεικόνιση των στιβάδων του γαστρικού τοιχώματος.

Η ενδοσκοπική υπερηχοτομογραφία (EUS) απεικονίζει με ευχέρεια και ακρίβεια την αρχιτεκτονική των στιβάδων του γαστρικού τοιχώματος, με συνέπεια να αναδεικνύεται είτε κάποια πάχυνση μιας ή περισσότερων στιβάδων, είτε κάποια διαταραχή της αρχιτεκτονικής των στιβάδων του γαστρικού τοιχώματος λόγω διηθητικής εξεργασίας. Η EUS είναι ιδιαίτερα ακριβής στη διαφορική διάγνωση των υποβλεννογονίων όγκων και του λεμφώματος που παρουσιάζεται ενδοσκοπικά με τη μορφή υποβλεννογονίου όγκου. Στη δεύτερη περίπτωση η βλάβη είναι συχνά ανομοιογενής με ανώμαλα όρια, όσον αφορά στην έξω επιφάνεια του όγκου, στοιχείο ενδεικτικό διήθησης. Αντιθέτως ο βλεννογόνος απεικονίζεται άθικτος, χωρίς διήθηση των στιβάδων του, όπως ακριβώς συμβαίνει και στους υποβλεννογονίους όγκους. Τα ανωτέρω ωθούν τον ενδοσκόπο στη χρήση αιματηρών μεθόδων για την ιστολογική τεκμηρίωση της βλάβης.

Η εμφάνιση του γαστρικού λεμφώματος με την ενδοσκοπική μορφή έλ-



Εικόνα 1. EUS ασθενούς με λέμφωμα (η ενδοσκοπική εικόνα αναδεικνύει την πάχυνση των πτυχών στο σώμα του στομάχου). Πάχυνση δεύτερης (βλεννογόνιος μυική στιβάδα) και τρίτης (υποβλεννογόνος, sm). Η τέταρτη στιβάδα (mp) είναι άθικτη.

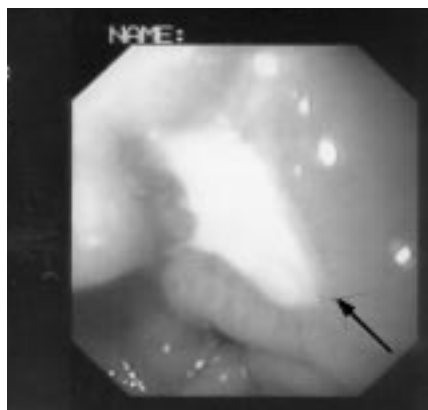
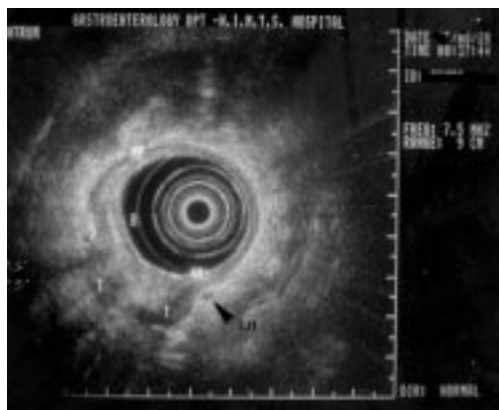


Εικόνα 2. EUS ασθενούς με λέμφωμα (πάχυνση των πτυχών του στομάχου). Πάχυνση κυρίως του υποβλεννογόνου.

κους ή πολλαπλών ελκών προϋποθέτει τη λήψη πολλαπλών βιοψιών από τα όρια των ελκών.

Όπως στην ενδοσκόπηση έτσι και στην EUS δεν υπάρχει παθογνωμονική εικόνα. Συχνότερα παρατηρείται πάχυνση της δεύτερης (υποηχογενούς) και τρίτης (υπερηχογενούς) στιβάδας, μπορεί όμως να απεικονισθεί καθολική πάχυνση και διήθηση του γαστρικού τοιχώματος σε προχωρημένο στάδιο της νόσου, με παρουσία διηθημένων επιχωρίων λεμφαδένων. Συνεπώς η μέθοδος χρησιμεύει και για τη σταδιοποίηση του γαστρικού λεμφώματος.

Οι ασθενείς που υποβάλλονται σε χημειοθεραπεία ή σε θεραπεία εκρίζωσης ελέγχονται για την πιθανή ανταπόκριση στην θεραπεία. Επίσης ελέγχονται



Εικόνα 3. EUS ασθενούς με γαστρικό έλκος που ήταν λέμφωμα. Παρατηρείται διήθηση όλων των στιβάδων και παρουσία διηθημένου επιχώριου λεμφαδένα.

και όσοι έχουν ανταποκριθεί με στόχο την πρώιμη διάγνωση της υποτροπής. Ο ανωτέρω έλεγχος επιτυγχάνεται με ενδοσκόπηση και λήψη βιοψιών αλλά και με EUS. Οι βιοψίες πρέπει να λαμβάνονται από άντρο και σώμα (πρόσθιο-οπίσθιο τοίχωμα, μείζον-έλασσον τόξο) και από το θόλο. Ιδιαίτερη προσοχή επιβάλλεται ώστε να λαμβάνονται βιοψίες από μικρές βλεννογονικές αλλοιώσεις. Η παρακολούθηση με EUS διευκολύνεται όταν επιχειρείται από τον ίδιο γιατρό και απαιτεί χρόνο, ηρεμία και ικανοποιητική καταστολή του ασθενούς.

Η διάγνωση και η ιστολογική ταξινόμηση της βλάβης, εφόσον έχει δοθεί στον έμπειρο παθολογοανατόμο επαρκές υλικό, είναι επιτυχείς σε ποσοστό μεγαλύτερο από 90%. Θα πρέπει να τονισθεί όμως ότι στην ίδια βλάβη μπορεί να συνυπάρχουν στοιχεία χαμηλής και υψηλής κακοήθειας. Συνεπώς δεν αποκλείεται ο βαθμός κακοήθειας, βασισμένος σε ιστοτεμαχίδια που ελήφθησαν ενδοσκοπικά, να μην μας καθοδηγεί σωστά. Αυτό μπορεί να οφείλεται στο ότι τα στοιχεία υψηλής κακοήθειας είναι δυνατόν να εντοπίζονται βαθύτερα στο γαστρικό τοίχωμα. Τα ανωτέρω αποτελούν το κύριο επιχείρημα υπέρ της χειρουργικής προσέγγισης του πρώιμου σταδίου γαστρικού λεμφώματος. Άλλο επιχείρημα είναι και το ότι η παρουσία απομεμακρυσμένων λεμφαδένων και η διήθηση του ορογόνου, των δύο δηλαδή προγνωστικών στοιχείων που επιβάλλουν τη χορήγηση συμπληρωματικής θεραπείας, καθορίζονται με μεγαλύτερη ακρίβεια κατά τη λαπαροτομία, ακόμη και όταν προεγχειρητικά ο ασθενής σταδιοποιείται με ενδοσκοπικούς υπερήχους και άλλες σύγχρονες απεικονιστικές μεθόδους. Άλλωστε δεν θα πρέπει να αγνοούμε το ότι η ενδοσκοπική υπερηχοτομογραφία σε ένα μικρό ποσοστό υποεκτιμά την κατά επιφάνεια επέκταση του γαστρικού λεμφώματος.

ΒΙΒΛΙΟΓΡΑΦΙΑ

1. Vaillant JC, Ruskone-Fourmestreaux A, Aegerter P, Gayet B, Rambaud JC, Valleur P, Parc R. Management and long-term results of surgery for localized gastric lymphomas. *Am J Surg* 2000;179:216-22.
2. Kodera Y, Nakamura S, Yamamura Y, et al. Primary gastric B-cell lymphoma: audit of 82 cases treated with surgery and classified according to the concept of mucosa-associated lymphoid tissue lymphoma. *World J Surg* 2000;24:857-62.
3. Kodera Y, Yamamura Y, Nakamura S, et al. The role of radical gastrectomy with systematic lymphadenectomy for the diagnosis and treatment of primary gastric lymphoma. *Ann Surg* 1998;227:45-50.
4. Fung CY, Grossbard ML, Linggood RM, et al. Mucosa-associated lymphoid tissue lymphoma of the stomach: long term outcome after local treatment. *Cancer* 1999;85:9-17.

5. Tio TL, Wolters F, Tytgat GNJ. EUS in the staging and follow-up of gastric Non-Hodgkin's lymphoma. *Gastrointest Endosc* 1993;39:290A.
6. Van Dam J. The role of EUS in monitoring treatment: response to chemotherapy in lymphoma. *Endoscopy* 1994;26:772-3.
7. Seifert E, Schulte F, Weismuler J, et al. Endoscopic and bioptic diagnosis of malignant non-Hodgkin's lymphoma of the stomach. *Endoscopy* 1993;25:497-501.
8. Pavlick AC, Gerdes H, Portlock CS. EUS in the evaluation of gastric small lymphocytic mucosa-associated lymphoid tumors. *J Clin Oncol* 1997;35:1761-6.